

AZƏRBAYCAN RESPUBLİKASI

Əlyazması hüququnda

BAKI ŞƏHƏRİ ŞƏRAİTİNDƏ ERKƏN REPRODUKTİV DÖVRDƏKİ QIZLARDA ÜMUMİ VƏ GENİTAL İNFANTİLİZMİN KLİNİK XÜSUSİYYƏTLƏRİ

İxtisas: 3215.01 – Mamalıq və ginekologiya

Elm sahəsi: tibb

İddiaçı: **Günay Qeyrət qızı Həsənli**

Fəlsəfə doktoru elmi dərəcəsi
almaq üçün təqdim edilmiş dissertasiyanın

AVTOREFERATI

Bakı – 2022

Dissertasiya işi Azərbaycan Tibb Universitetinin I məmalıq və ginekologiya kafedrasında yerinə yetirilmişdir.

Elmi rəhbər: tıbb üzrə fəlsəfə doktoru, dosent
Natəvan Eldar qızı Axundova

Rəsmi opponentlər: tıbb elmləri doktoru, professor
Hicran Firudin qızı Bağirova
tıbb elmləri doktoru, professor
Leyla Musa qızı Rzaquliyeva
tıbb elmləri doktoru
Zəhra Fərhad qızı Abbasova

Azərbaycan Respublikasının Prezidenti yanında Ali Attestasiya Komissiyasının Azərbaycan Tibb Universitetinin nəzdində fəaliyyət göstərən ED 2.06 Dissertasiya şurası

Dissertasiya şurasının sədri: tıbb elmləri doktoru, professor
_____ **Surxay İsmayıl oğlu Hədiyev**

Dissertasiya şurasının elmi katibi: tıbb elmləri doktoru, professor
_____ **Fəriz Hidayət oğlu Camalov**

Elmi seminarın sədri: tıbb elmləri doktoru, professor
_____ **Cəmilə Fazil qızı Qurbanova**

İŞİN ÜMUMİ XARAKTERİSTİKASI

Tədqiqatın aktualığı və işlənmə dərəcəsi. Qadın reproduktiv funksiyasının qorunması və saxlanılması müasir ginekologiyanın aktual problemlərindən biridir. Qeyd etmək lazımdır ki, qadın reproduktiv funksiyasının pozulma səbəbləri içərisində müxtəlif ginekoloji və endokrinoloji xəstəliklərlə yanaşı, cinsi infantilizm, birincili və ikincili hipofonadizm ön plana çıxır. Sonsuz nikahların artmasında onun böyük tibbi-sosial əhəmiyyəti vardır¹.

Qızlarda fiziki və cinsi inkişafın düzgün formalaşması üçün neyroendokrin tənzimin rolu önəmlidir. Məlumdur ki, estradiol ifrazının artması süd vəzilərinin, daxili və xarici cinsiyyət üzvlərinin inkişafı, bədən quruluşunun qadın tipində formalaşması və endometriumdə gedən tsiklik dəyişikliklərin baş verməsi üçün vacib şərtlərdən biridir. Həyat keyfiyyətinin aşağı olması, psixoloji stress, fiziki və zehni yüklənmənin artması və balanslaşdırılmamış qidalanma, irsi meyillik hipotalamik pozğunluq üçün etioloji səbəb hesab olunur. Bu isə yeniyetmə qızlarda hipofonadotrop hipofonadizmin yaranmasına gətirib çıxarır².

Neyroendokrin pozulmalar nəticə etibarilə genital infantilizmin yaranması üçün əsas amil hesab olunur. Son illərdə aparılmış tədqiqatlarda yaranan hipotalamik disfunksiyanın yalnız bədən çəkisinin azalması zamanı deyil, həm də balanslaşdırılmamış qidalanma ilə əlaqədar yaranması da vurğulanır. Qeyd olunanlar qızlarda neyroendokrin tənzimin pozulmasına, nəticədə genital infantilizmin yaranmasına səbəb olur³.

¹ Axundova N.E. Cinsi yetişkənlik dövründə hiperandrogeniya sindromu olan qızlarda vitamin D və karbohidrat mübadiləsinin dəyişmə xüsusiyyətləri / N.E.Axundova, A.A.Talıblı, E.M.Əliyeva [və b.] // Azərbaycan Tibb Jurnalı, – 2020, №1, – s. 119-123.

² Rosenfield R.L., Ehrmann D.A., Littlejohn E.E. Adolescent polycystic ovary syndrome due to functional ovarian hyperandrogenism persists into adulthood // J. Clin. Endocrinol. Metab., – 2015, vol.100, №4, – p.1537-1543.

³ Пузикова О.З. Влияние умеренной умственной нагрузки на уровень андрогенов крови у девочек-подростков с синдромом гиперандрогении / О.З. Пузикова, А.В. Московкина, В.Ф. Беженарь [и др.] // Ж. Совр. пробл. науки и образования, – 2019, №4, – с. 24-30.

Son 10 ildə qızlarda antropometrik parametrlər ilə menarxe arasında sinxron əlaqənin pozulması izlənilir. Bu, qadın orqanizminin formalaşmasında yaranan müəyyən pozulmadır ki, nəticə etibarilə ilk aybaşının baş verdiyi dövrdə lazımi somatik inkişaf səviyyəsi müşahidə edilmir. Bu hal reproduktiv funksiyanın pozulmasının, eləcə də 75 %hallarda sonsuz nikahın səbəblərindən biri hesab edilir.

Reproduktiv dövrdə olan qadınlarda hormonal pozulmaların əsası uşaq və yeniyetmə dövrlərindən etibarən qoyulur və çox vaxt 13-18 yaşlı qızlarda cinsi inkişafın ləngiməsi ilə başlayır⁴.

Müasir tədqiqatlara görə, fiziki inkişafın ləngiməsi olan qızlarda cinsi inkişafın ləngiməsinin konstitusional forması müəyyən edilmişdir. Bu qadınlarda müntəzəm cinsi əlaqə fonunda nikahın birinci ilinin sonunda 18%, ikinci ilində müalicəsiz 34%, hormonal müalicədən sonra 17% qadın hamilə qalmışdır. Anamnezdə 16 həftəyə qədər spontan düşüklər 38%, uşaqlıqdankənar hamiləlik 6%, tibbi abortlar isə 4% təşkil etmişdir⁵.

Genital infantilizm, fəsadlaşmış mamalıq anamnezi, xroniki plasentar çatışmazlıq, dölün bətdaxili hipoksiyası ilə fəsadlaşır. Bu qadınlarda hamiləliyin pozulma təhlükəsi 54%, aşağı bədən çəkili dölün doğulması 86%, xroniki plasentar çatışmazlıq 61%, xroniki endometrit 17%, kiçik çanaq orqanlarının iltihabı xəstəlikləri 17%, hamiləlikdə hipertenziv vəziyyətlər 56%, anatomik dar çanaq 48% rast gəlinmişdir. Bütün bunlar nəticə etibarilə perinatal fəsadlaşma riskini müəyyən edir⁶.

Genital infantilizmi olan qadınlarda vaxtından qabaq doğuşlar 6%, dölyanı mayenin vaxtından əvvəl axması 22%, dölün bətdaxili

⁴ Белик С.Н. Место синдрома хронической усталости среди факторов риска нарушения репродуктивного потенциала молодежи / С.Н. Белик, И.В. Подгорный, Ю.В. Можинская [и др.] // Сборник конференции НИЦ Социосфера, – 2016, №23, – с. 44-47.

⁵ Саякова А.Т., Бейшенбиева Г.Дж., Исакова Ж.К. Пубертатный период как период становления репродуктивной системы женщины (обзор литературы) // Web of Scholar, – 2018, vol.2, №5 (23), – p. 21-27.

⁶ Bozzola M. Delayed puberty versus hypogonadism: a challenge for the pediatrician / M. Bozzola, E. Bozzola, C. Montalbano [et al.] // J. Annals of Pediatric Endocrinology and Metabolism, – 2018, №23, – p. 57-61.

kəskin hipoksiyası 42%, doğuş fəaliyyətinin anomaliyaları 32%, normal yerləşmiş ciftin vaxtından əvvəl hissəvi qopması 8% təşkil etmişdir. Göründüyü kimi, bu qadınlar arasında doğum fəaliyyətinin anomaliyaları 32%, doğuş travmatizmi 43% daha çox rast gəlinir. Zahılıq dövrü patologiyaları içərisində anemiya 42%, endometrit 14%, uşaqlığın subinvolyusiyası 21% rast gəlinir⁷.

Müasir tədqiqatlarda ümumi infantilizmi olan qızlarda reproduktiv potensialın qiymətləndirilməsi, xüsusilə reproduktiv yaşa çatmış qadınlarda hamiləlik, doğuş zamanı baş verə biləcək patologiyalar barədə məlumatlar yoxdur. İnfantilizm problemi böyük sosial və tibbi əhəmiyyətə malikdir. Hazırki dövrə qədər onun diaqnostikasına, eləcə də bu problemlə müraciət edən pasiyentlərin aparılmasına vahid effektiv yanaşma olmamışdır. Yeniyetmələrdə infantilizmin öyrənilməsi bir sıra problemlərin həllində mühüm rol oynaya bilər.

Beləliklə, qeyd olunduğu kimi erkən reproduktiv dövrdə yeniyetmə və gənc qızlarda ümumi və genital infantilizmin klinik-diaqnostik xüsusiyyətlərinin öyrənilməsi mühüm elmi-təcrübi maraq doğurur, daha ətraflı tədqiqatların aparılması tələbatını yaradır. Problemin aktuallığını nəzərə alaraq qarşıya məqsəd qoyulmuşdur.

Tədqiqatın məqsədi.

Tədqiqatın məqsədi erkən reproduktiv dövrdəki qızlarda ümumi (hipoqonadotrop hipoqonadizm) və genital infantilizmin (hiper-, normoqonadotrop hipoqonadizm) klinik xüsusiyyətlərinin öyrənilməsi olmuşdur.

Tədqiqatın vəzifələri:

1. Erkən reproduktiv dövrdəki qızlarda ümumi və genital infantilizmin rastgəlmə tezliyinin təyini.
2. Erkən reproduktiv dövrdə ümumi və genital infantilizmi olan qızlarda fiziki və cinsi inkişafın xüsusiyyətlərinin öyrənilməsi.
3. Erkən reproduktiv dövrdə ümumi (hipoqonadotrop hipoqonadizm) və genital infantilizmi (hiper-, normoqonadotrop hipoqonadizm) olan qızlarda reproduktiv orqanların exoqrafik

⁷ Dwyer A.A., Raivio T., Pitteloud N. Management of endocrine disease: Reversible hypogonadotropic hypogonadism // Eur. J. Endocrinol, –2016, №174, – p. 267-274.

göstəricilərinin öyrənilməsi.

4. Erkən reproduktiv dövrdə ümumi və genital infantilizmi olan qızlarda hormonların dəyişmə xüsusiyyətlərinin öyrənilməsi.

5. Erkən reproduktiv dövrdə ümumi və genital infantilizmi olan qızlarda karbohidrat mübadiləsinin dəyişmə xüsusiyyətləri.

6. Erkən reproduktiv dövrdə ümumi və genital infantilizmi olan qızlarda genetik müayinənin nəticələrinin təhlili.

7. Erkən reproduktiv dövrdə ümumi və genital infantilizmi olan qızlarda vitamin $D_{325}(OH)_2$ -nin dəyişmə xüsusiyyətlərinin öyrənilməsi.

Tədqiqatın metodları.

Aparılan tədqiqatda erkən reproduktiv dövrdə ümumi (hipoqonadotrop hipoqonadizm) və genital infantilizmi (hiper-, normoqonadotrop hipoqonadizm) olan qızlara kliniki, hormonal, biokimyəvi, funksional, genetik müayinələr aparılmışdır. Kliniki müayinədə əsas və müqayisəli qrupa daxil olan gənc qızların antropometrik göstəriciləri təyin edilmişdir, o cümlədən boy, bədən çəkisi, bədən çəkisi indeksi, döş qəfəsi çevrəsi (DQC), qolların açılmış vəziyyətdə məsafəsi (QAM), aşağı ətrafların uzunluğu (AƏU), çiyinlərin eni (ÇE), çanağın xarici ölçüləri ölçülmüşdür.

Müdafiəyə çıxarılan əsas müddəalar:

– Erkən reproduktiv dövrdə ümumi infantilizmin (hipoqonadotrop hipoqonadizm) səbəblərindən hiperprolaktinemiya, hipotireoidizm, idmanla əlaqəli fiziki-gərginlik, xroniki stress qeyd olunur. Genital infantilizmin normoqonadotrop hipoqonadizm forması özünü yüksək tezliklə uşaqlığın müxtəlif dərəcəli inkişaf anomaliyaları ilə, genital infantilizmin hiperqonadotrop hipoqonadizm forması isə qonadların disgeneziyasının təmiz və tipik formaları ilə biruzə verir.

– Erkən reproduktiv dövrdə ümumi infantilizm (hipoqonadotrop hipoqonadizm) özünü fiziki və cinsi inkişafın ləngiməsi ilə, mülayim hirsutizmlə, uşaqlığın və yumurtalıqların exoqrafik göstəricilərinin nəzərə çarpacaq dərəcədə azalması ilə, follikul-stimuləedic hormone, lüteinləşdirici hormone, estradiolun azalması ilə, prolaktinin və sərbəst tiroksinin artması ilə, insulinrezistentliyə meyilliklə, vitamin D-nin çatışmazlığı ilə biruzə verir.

– Genital infantilizmin normoqonadotrop hipoqonadizm forması olan qızlarda uşaqlığın uzunluğunun, eninin exoqrafik göstəricilərinin azalması ilə, hiperprolaktinemiya ilə, testosteronun artması ilə, estradiolun səviyyəsinin azalması ilə, vitamin D-nin çatışmazlığı ilə özünü biruzə verir.

– Genital infantilizmin hiperqonadotrop hipoqonadizm formasında fiziki inkişafın praktiki sağlam qızlara uyğun olmasına baxmayaraq, süd vəzilərinin inkişafdan qalması ilə, qoltuqaltı və qasıqüstü tüklənmənin artması ilə, orta-ağır hirsutizmlə, uşaqlığın və hər 2 yumurtalıqların exoqrafik göstəricilərinin statistik dürüst dərəcədə azalması, follikulstimuləedici hormonun, lüteinləşdirici hormonun, prolaktinin, tireostimuləedici hormonun, dehidroepiandrosteron-sulfatın, ümumi testosteronun statistik dürüst dərəcədə artması ilə, estradiolun isə azalması ilə, insulinrezistentliyə meyilliklə, vitamin D-nin çatışmazlığı ilə özünü biruzə verir.

Tədqiqat işinin elmi yeniliyi.

Ümumi və genital infantilizmin rastgəlmə tezliyi öyrənilmişdir. Erkən reproduktiv dövrdə ümumi infantilizmin səbəblərindən yüksək tezliklə rast gəlinən hiperprolaktinemiya, hipotireoidizm, idmanla əlaqəli fiziki gərginlik, xroniki stress qeyd olunmuşdur. Genital infantilizmin (normoqonadotrop hipoqonadizm) əsas səbəbi uşaqlığın müxtəlif dərəcəli hipoplaziyası, hiperqonadotrop hipoqonadizm formasında isə qonadların disgeneziyasının təmiz və tipik forması qeyd edilmişdir.

Təyin edilmişdir ki, erkən reproduktiv dövrdə ümumi infantilizm özünü fiziki və cinsi inkişafın ləngiməsi ilə, follikulstimuləedici hormonun, lüteinləşdirici hormonun, estradiolun azalması ilə, prolaktinin və sərbəst tiroksinin artması ilə, uşaqlığın və yumurtalıqların exoqrafik göstəricilərinin praktiki sağlam qızların göstəricilərindən az olması ilə, insulinrezistentliyə meyilliyi ilə, vitamin D₃25(OH)₂-nin çatışmazlığı ilə biruzə verir. Erkən reproduktiv dövrdə genital infantilizmi (normoqonadotrop hipoqonadizm) olan qızlarda fiziki və cinsi inkişafın göstəriciləri praktiki sağlam qızların göstəricilərinə uyğun olmuşdur. Genital infantilizmin hiperqonadotrop hipoqonadizm forması olan qızlarda fiziki inkişaf praktiki sağlam qızların göstəricilərinə uyğun olmasına

baxmayaraq, süd vəzilərinin inkişafdan qalması, qoltuqaltı və qasıqüstü tüklənmənin artması müşahidə edilirdi. Bu da orta ağır hirsutizmlə özünü biruzə verir.

Ümumi və genital infantilizmi (hiperqonadotrop hipoqonadizm) olan qızlarda insulinrezistentliyə meyillik aşkar olunmuşdur. Bu da insulinin acqarına, HOMA indeksinin artması, KARO indeksinin azalması ilə özünü biruzə verir. Müəyyən edilmişdir ki, ümumi və genital infantilizmi olan qızlarda kariotipin patologiyası 9,2% tezliklə rast gəlinir və genital infantilizmi olan qızlarda müəyyən edilir. Təyin edilmişdir ki, ümumi və genital infantilizmi olan qızların 90,8%-də normal kariotip, 3,9%-də Şerşevski-Terner sindromu (45X0), 5,3%-də Svayer sindromu (46XY) aşkar olunmuşdur. Aparılan tədqiqat nəticəsində müəyyən olunmuşdur ki, ümumi və genital infantilizmi olan yeniyetmə və gənc qızlarda vitamin D₃25(OH)₂-nin defisiti fonunda qeyd olunur.

Tədqiqat işinin nəzəri və praktiki əhəmiyyəti.

Ümumi və genital infantilizmin risk amillərinə qızların ana bətnində inkişaf ləngiməsi, vaxtıdan qabaq doğuşlar, keçirilən xroniki və somatik xəstəliklər, reproduktiv orqanlarının xroniki iltihabı xəstəlikləri, alimantar qida pozulmaları, xroniki stress aiddir.

Ümumi və genital infantilizmin klinik-diaqnostik xüsusiyyətlərini nəzərə alaraq, fiziki və cinsi inkişafın ləngiməsi olan qızların pubertat dövrədə aşkarlanması, müayinə və patogenetik müalicəsi məqsədə uyğundur, bu da qızların gələcək həyat göstəricilərinə təsir edəcək.

Tədqiqat işinin aprobasiyası və tətbiqi.

Dissertasiya işinin əsas müddəaları "The First International Scientific-Practical Virtual Conference" Clinical Endocrinology and Endocrin System Disease": Prognosis, Achievement and Challenges. (İzmir, TURKEY 2021) konfransında məruzə edilmişdir.

Azərbaycan Xalqının Ümummilliyə lideri Heydər Əliyevin anadan olmasının 99-cu ildönümünə həsr olunan rezidentlərin 10-cu elmi-təcrübi konfransında (Bakı-2022) məruzə edilmişdir. Dissertasiyanın materialları Azərbaycan Tibb Universitetinin I mamalıq və ginekologiya kafedrasının iclasında (27.04.2022, protokolN 9), Azərbaycan Tibb Universitetinin nəzdində fəaliyyət

göstərən ED 2.06 Dissertasiya Şurasının elmi seminarında (29.06.22, protokol N 17) məruzə və müzakirə olunmuşdur.

Dissertasiya mövzusu üzrə 14 elmi iş dərc olunub. Onlardan 11 məqalə, 3 tezis, o, cümlədən 3 məqalə və 1 tezis xarici nəşriyyatda dərc olunub.

Tədqiqatın nəticələri ATU-nun I mamalıq və ginekologiya kafedrasının tədris prosesində, həmçinin ATU-nun Tədris Cərrahiyyə Klinikasının klinik praktikasında tətbiq edilmişdir.

Dissertasiya işinin yerinə yetirildiyi təşkilat.

Dissertasiya işi Azərbaycan Tibb Universitetinin I mamalıq və ginekologiya kafedrasında yerinə yetirilmişdir.

Dissertasiyanın strukturu və həcmi.

Dissertasiya işi 156 kompüter səhifəsində yazılmışdır, giriş və 3 fəsildən: ədəbiyyat icmalı, material və müayinə üsulları, şəxsi tədqiqatın nəticələri, yekun, nəticələr və praktiki tövsiyələrdən ibarətdir.

Dissertasiyada 47 cədvəl, 4 qrafik və 6 şəkil verilmişdir. Ədəbiyyat siyahısına 220 mənbə daxil edilmişdir.

Dissertasiyanın həcmi 163217 simvoldan ibarətdir.

TƏDQIQATIN MATERIAL VƏ METODLARI

Məqsədə uyğun olaraq 150 ümumi və genital infantilizmi olan yeniyetmə və gənc qızlar müayinə olunub. Müayinəyə kliniki, funksional, hormonal, biokimyəvi, genetik tədqiqatlar daxil edilmişdir (əsas qrup).

Müqayisə qrupuna 30 erkən reproduktiv dövrdə olan praktiki sağlam yeniyetmə və gənc qızlar daxil olunmuşdur.

Əsas qrupa daxil olan yeniyetmə və gənc qızların yaşı $19,56 \pm 0,13$ (17-22) olmuşdur. Müayinə olunan qızların doğulanda anasının yaşı $28,1 \pm 0,33$, atanın yaşı $32,18 \pm 0,36$ olmuşdur. Gənc və yeniyetmə qızlar doğulanda çəkiliəri $3082,4 \pm 53,1$ (1700-5500) qr, boyları $48,9 \pm 0,21$ (42-55) sm olmuşdur. 150 doğulan qızın 18-i (12%) iri döl (≥ 4000 q) olmuşdur.

Beləliklə, müayinə olunan yeniyetmə və gənc qızlar doğulanda iri döl olmuşdur.

Müayinə olunan qızların anamnezində müəyyən edilmişdir ki, 38 (25,3%) qız vaxtından qabaq doğulmuşdur. Onlardan 16-nın (10,7%) çəkisi 2500 qramdan aşağı, 22-nin (14,6%) çəkisi 2500 qramdan yuxarı olmuşdur. Doğularkən 150 müayinə olunan qızın 31-də (20,7%) hipotrofiya əlamətləri təyin edilmişdir.

Ümumi və genital infantilizmi olan yeniyetmə və gənc qızlarda yüksək tezliklə uşaq infeksiyon xəstəlikləri (14,6%), o cümlədən qızılca, su çiçəyi, məxmərək, infeksiyon parotit, kəskin respirator virus infeksiyası (10,3%), xroniki somatik xəstəliklər (18,7%), anemiya (10,4%), nevroz və nevrasteniyaya (6,5%) təyin edilmişdir. Nisbətən az tezliklə hiperprolaktinemiya (4,3%), qalxanabənzər vəzin xəstəlikləri (4,53%), miopiya (3,7%), revmatizm (3,4%), veqeto-damar distoniyası (3,5%), piylənmə (3,2%) təyin edilirdi.

Ümumi və genital infantilizmi olan yeniyetmə və gənc qızlarda xroniki somatik xəstəliklər üstünlük təşkil edir. Aparılan tədqiqatda menarxe $15,95 \pm 0,12$ yaşında təyin edilirdi, aybaşı tsiklinin müddəti $51,66 \pm 1,54$, aybaşı tsiklinin davam etmə müddəti $5,24 \pm 0,16$ gün olmuşdur.

Erkən reproduktiv dövrdə ümumi və genital infantilizmi olan qızlarda yüksək tezliklə amenoreya 36,8% təyin edilir. Bunlardan ikincili amenoreya üstünlük təşkil (25,8%) edir. Müayinə olunan qızlarda yüksək tezliklə oliqomenoreya (25,9%) və alqodismenoreya (25,4%) təyin edilir.

Aybaşı və aybaşı tsiklinin fəsadsız gedişatı 4%-də qeyd olunur. Əsas qrupa daxil olan yeniyetmə və gənc qızların sistolik arterial təzyiqi $109,34 \pm 0,91$, diastolik AT $75,58 \pm 0,58$, nəbzi $78,4 \pm 0,34$ vurğu/ 1 dəq olmuşdur.

Aparılan tədqiqatda erkən reproduktiv dövrdə olan 30 praktiki sağlam qızlar müayinə olunmuşdur.

Müayinə olunan praktiki sağlam qızların $19,64 \pm 0,28$ (18-21) yaşı, menarxesi $14,73 \pm 0,38$ yaşda, aybaşı tsikli $30,73 \pm 1,33$, aybaşı müddəti $5,55 \pm 0,31$ gün olmuşdur.

Klinik müayinə: Süd vəzilərin inkişafı, qoltuqaltı və qasıqüstü nahiyədə tüklənmə dərəcəsi Tanner şkalasına görə aparılmışdır.

Müayinə olan qızlarda tüklənmə dərəcəsini öyrənmək üçün Ferriman-Qollvey şkalasından istifadə edilmişdir.

Tədqiqat zamanı qan zərdabında Follikulstimuləedici hormon (FSH), lüteinləşdirici hormon (LH), tireostimuləedici hormon (TSH), prolaktin (Prl), estradiol (E₂), ümumi testosteron (T_{ümumi}), dehidroepiandrosteron-sulfat (DHEA-S), kortizol (K), 17-hidroksiprogesteron (17-OHP), sərbəst tiroksin (T₄) hormonlarının miqdarı təyin edilmişdir:

Biokimyəvi müayinələr. Bütün müayinə olunan qızlarda karbohidrat mübadiləsinin göstəriciləri – qlükoza, insulin acqarına ölçülmüş, HOMA və KARO indeksləri təyin edilmişdir.

Vitamin D-nin qan zərdabında təyini. Tədqiqat zamanı test üsulundan istifadə olunmuşdur. Bu zaman 75 mkl sentrifuqadan keçirilmiş qan zərdabı dozatorla götürülür və üzərinə bufer A, bufer B mərhələli olaraq qarışdırılır. Alınmış möhtəviyyatdan 75 mkl götürülərək termostata (37°C) 10 dəq müddətində qoyulur. Sonra alınmış möhtəviyyatın üzərinə bufer C (75 mkl) qarışdırılıb yenidən termostata 5 dəq müddətində qoyulur. Son mərhələdə möhtəviyyatdan 75 mkl götürülərək vit. D üçün nəzərdə tutulmuş testə tökülür 15 dəq müddətində test “Finecare” aparatına daxil edilir.

Ultrasəs müayinəsi. USM zamanı uşaqlığın uzunluğu, eni, ön- arxa ölçüsü, hər 2 yumurtalığın uzunluğu, eni, qalınlığı, həcmi, həmçinin endometriumun qalınlığı (M-exo) təyin olunmuşdur:

Qalxanabənzər vəzin hər iki pəycığının qalınlığı, eni, uzunluğu, istmusun exoqrafik ölçüləri, həcmnin inteqra göstəricisi təyin edilmişdir.

Genetik müayinə. Kariotip analizi normal klassik metodla aparılmışdır. Periferik qanın əkilməsindən əldə edilən xromosomlar GTG rənglənmə metodu və 450-500 ölçülü bandlama ilə aparılmış analiz nəticəsində 20 metafazaya baxılmışdır. İşləmlər bir neçə mərhələdən ibarət olur. 4-5 işləmdən sonra, Nikon Eclipse Ni mikroskopu ilə həyata keçirilmişdir.

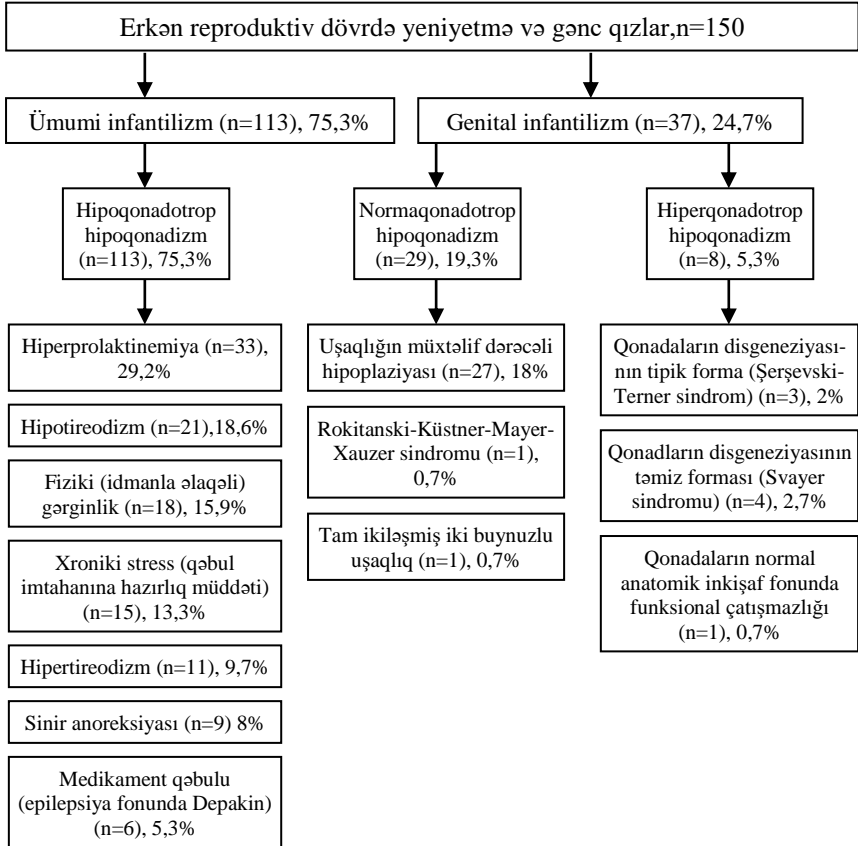
Klinik materialın statistik işlənməsi

Tədqiqatın nəticələrinin statistik analizi zamanı işarələr üsulu və U (Uilkokson-Manna-Uitni) meyarı tətbiq edilmişdir.

ŞƏXSİ TƏDQIQATIN NƏTİCƏLƏRİ

Erkən reproduktiv dövrdəki qızlarda ümumi və genital infantilizmin rastgəlmə tezliyi

Aparılan tədqiqatda erkən reproduktiv dövrdə olan yeniyetmə və gənc qızlarda klinik, funksional, biokimyəvi, genetik müayinələr nəticəsində, hipofonadotrop və hiperfonadotrop hipofonadizmin rastgəlmə tezliyi öyrənilmişdir (şəkil 1).



Şəkil 1. Erkən reproduktiv dövrdə yeniyetmə və gənc qızlarda ümumi və genital infantilizmin rastgəlmə tezliyi

Erkən reproduktiv dövrdə ümumi və genital infantilizmi olan qızlarda fiziki inkişafın xüsusiyyətləri

Aparılan tədqiqatda ümumi infantilizmi olan yeniyetmə və gənc qızların fiziki inkişafının antropometrik ölçüləri təyin edilmişdir. Bu ölçülərə boy, çəki, qolların açılmış vəziyyətdə məsafəsi (QAM), çiyinlərin eni (ÇE), aşağı ətrafların uzunluğu (AƏU), döş qəfəsi çevrəsi (DQC) və böyük çanağın xarici ölçüləri, o cümlədən *Distantia spinarum*, *Distantia cristarum*, *Distantia trochanterica*, *Conjuqata externa* daxil olunmuşdur.

Alınan nəticələr erkən reproduktiv dövrdə olan praktiki sağlam yeniyetmə və gənc qızların analoji göstəriciləri ilə müqayisə olunmuşdur (cədvəl 1).

Cədvəl 1.

Erkən reproduktiv dövrdə ümumi infantilizmi (hipoqonadotrop hipoponadizm) olan yeniyetmə və gənc qızlarda fiziki inkişafın xüsusiyyətləri

Göstəricilər	Müayinə qrupları		P
	Ümumi infantilizm (hipoqonadotrop hipoponadizm) (n=113)	Praktiki sağlam qızlar (n=30)	
Boy, m	1,46±0,06 (1,31-1,70)	1,65±0,02 (1,53-1,71)	<0,05
Çəki, kq	51,54±0,19 (40-68)	59,2±0,67 (48-79)	<0,05
QAM, m	1,51±0,02 (1,46-1,75)	1,79±0,08 (1,62-1,89)	<0,05
Çiyinləri eni, sm	34,25±0,12 (30-40)	38,0±0,16 (33-48)	<0,05
AƏU, sm	85,1±0,13 (82-90)	93,14±0,18 (78-102)	<0,05
Döş qəfəsinin çevrəsi, sm	73,56±0,12 (50-81)	94,0±0,14 (90-106)	<0,05
<i>Distantia spinarum</i> , sm	22,36±0,16 (18-23)	24,73±0,14 (24-25)	<0,05
<i>Distantia cristarum</i> , sm	24,61±0,12 (22-26)	26,55±0,09 (25-28)	<0,05
<i>Distantia trochanterica</i> , sm	27,3±0,17 (22-29)	29,2±0,13 (27-30)	<0,05
<i>Conjuqata externa</i> , sm	17,0±0,06 (15-19)	19,0±0,06 (18-20)	<0,05

Erkən reproduktiv dövrdə ümumi infantilizmi (hipoqonadotrop hipoqonadizm) olan yeniyetmə və gənc qızlarda fiziki inkişafı əks edən bütün antropometrik ölçüləri, o cümlədən boy, çəki, QAM, ÇE, DQÇ, çanağın xarici ölçüləri praktiki sağlam qızların analoji ölçülərindən əhəmiyyətli dərəcədə az olmuşdur ($P<0,05$).

Aparılan tədqiqatda genital infantilizmi (hiper-, normoqonadotrop hipoqonadizm) olan yeniyetmə və gənc qızlarda fiziki inkişafın xüsusiyyətləri öyrənilmişdir (cədvəl 2).

Cədvəl 2.

Erkən reproduktiv dövrdə genital infantilizmi olan yeniyetmə və gənc qızlarda fiziki inkişafın xüsusiyyətləri

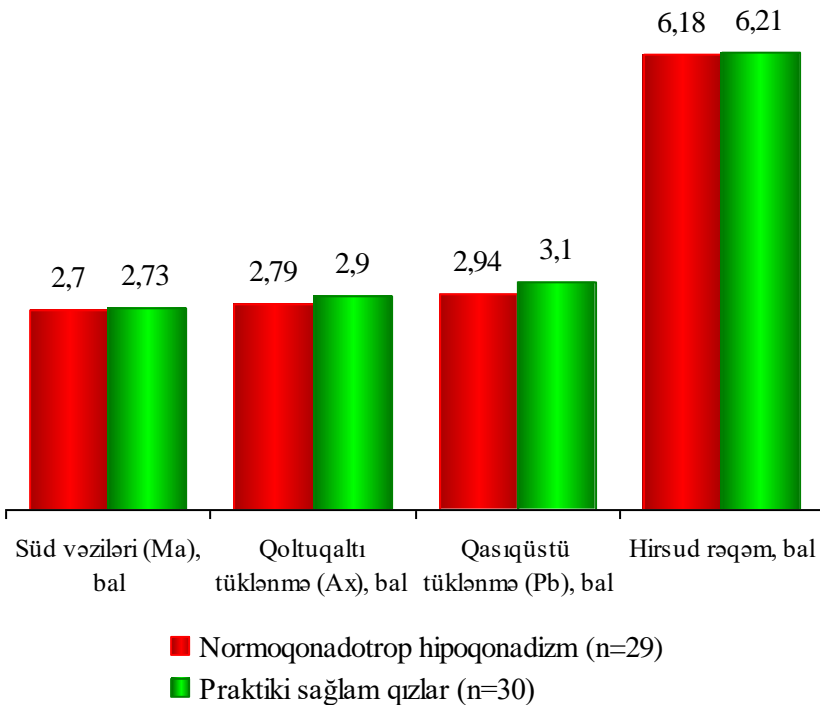
Göstəricilər	Müayinə qrupları		P
	Genital infantilizm (n=37)	Praktiki sağlam qızların=30	
Boy, m	1,63±0,08 (1,46-1,82)	1,65±0,02 (1,53-1,71)	>0,05
Çəki, kq	58,1±0,14 (46-78)	59,2±0,67 (48-79)	>0,05
QAM, m	1,76±0,09 (1,69-1,91)	1,79±0,08 (1,62-1,89)	>0,05
Çiyinləri eni, sm	38,2±0,04 (33-51)	38,0±0,16 (33-48)	>0,05
AƏU, sm	97,2±0,11 (81-100)	93,14±0,18 (78-102)	<0,05
Döş qəfəsinin çevrəsi, sm	93,6±0,11 (60-100)	94,0±0,14 (90-106)	>0,05
Distantia spinarum, sm	25,8±0,06 (19-25)	24,73±0,14 (24-25)	>0,05
Distantia cristarum, sm	26,8±0,12 (26-31)	26,55±0,09 (25-28)	>0,05
Distantia trochanterica, sm	30,2±0,17 (23-31)	29,2±0,13 (27-30)	>0,05
Conjuqata externa, sm	19,2±0,13 (18-21)	19,0±0,06 (18-20)	>0,05

Erkən reproduktiv dövrdə genital infantilizmi olan yeniyetmə və gənc qızlarda AƏU-nun göstəricisi praktiki sağlam qızlarla müqayisədə statistik dürüst dərəcədə çox olmuşdur ($P<0,05$). Digər antropometrik göstəricilər praktiki sağlam qızların ölçülərinə uyğun olmuşdur ($P>0,05$).

Erkən reproduktiv dövrdə ümumi və genital infantilizmi olan qızlarda cinsi inkişafın xüsusiyyətləri

Aparılan tədqiqatda ümumi (hipoqonadotrop hipoqonadizm) və genital (hiper-, normoqonadotrop hipoqonadizm) olan qızlarda J.Tanner şkalasına görə ikincili cinsi əlamətlərin inkişaf mərhələləri qiymətləndirilmiş, nəticələr praktiki sağlam qızların göstəriciləri ilə müqayisə edilmişdir. Təyin edilmişdir ki, ümumi infantilizmi (hipoqonadotrop hipoqonadizm) olan gənc və yeniyetmə qızlarda ikincili cinsi əlamətlərin nəzərəcarpacaq dərəcədə inkişafdan ləngiməsi, hirsud rəqəmi isə mülayim hirsutizmi əks edir.

Erkən reproduktiv dövrdə genital infantilizmi (normoqonadotrop hipoqonadizm) olan yeniyetmə və gənc qızlarda ikincili cinsi əlamətlərin inkişaf xüsusiyyətləri qrafik 1.-də təqdim edilmişdir.



Qrafik 1. Erkən reproduktiv dövrdə genital infantilizmi (normoqonadotrop hipoqonadizm) olan yeniyetmə və gənc qızlarda 2-li cinsi əlamətlərin inkişaf xüsusiyyətləri

Genital infantilizmi (normoqonadotrop hipoqonadizm) olan qızlarda ikincili cinsi əlamətlər və hirsud rəqəmi praktiki sağlam qızların analoji göstəricilərindən fərqlənmirlər ($P>0,05$).

Beləliklə, genital infantilizmi (normoqonadotrop hipoqonadizm) olan yeniyetmə və gənc qızlarda ikincili cinsi əlamətlərin inkişafı praktiki sağlam qızların inkişafına uyğun olmuşdur.

Erkən reproduktiv dövrdə genital infantilizmi (hiperqonadotrop hipoqonadizm) olan yeniyetmə və gənc qızlarda ikincili cinsi əlamətlərin inkişaf xüsusiyyətləri öyrənilmişdir.

Təyin edilmişdir ki, genital infantilizmi (hiperqonadotrop hipoqonadizm) olan qızlarda süd vəzilərinin inkişafdan qalması, qoltuqaltı və qasıqüstü tüklənmənin artması təyin edilir ($P<0,05$). Bu qızlarda orta-ağır forma hirsutizm aşkar olunmuşdur.

Aparılan tədqiqatda hipoqonadotrop və hiperqonadotrop hipoqonadizmi olan yeniyetmə və gənc qızlarda süd vəzilərinin inkişafdan qalması müşahidə edilir. Hipoqonadotrop hipoqonadizmi olan yeniyetmə və gənc qızlarda qoltuqaltı tüklənmə az, hiperqonadotrop hipoqonadizmi olan yeniyetmə və gənc qızlarda isə nəzərəcarpacaq dərəcədə yüksək olmuşdur. Hipo və normoqonadotrop hipoqonadizmi olan yeniyetmə və gənc qızlarda qasıqüstü tüklənmə praktiki sağlam qızlardan fərqlənmir, hiperqonadotrop hipoqonadizmdə isə statistik dürüst dərəcədə artması müşahidə edilmişdir.

Beləliklə, ümumi infantilizmi (hipoqonadotrop hipoqonadizm) olan gənc və yeniyetmə qızlarda ikincili cinsi əlamətlərin nəzərəcarpacaq dərəcədə inkişafdan ləngiməsi, hirsud rəqəmi isə mülayim hirsutizmi əks edir.

Genital infantilizmi (normoqonadotrop hipoqonadizm) olan qızlarda ikincili cinsi əlamətlərin inkişafı praktiki sağlam qızların inkişafına uyğun olmuşdur. Genital infantilizmin hiperqonadotrop hipoqonadizm forması olan qızlarda süd vəzilərinin inkişafdan qalması, qoltuqaltı və qasıqüstü tüklənmənin artması təyin edilir ($P<0,05$), bu qızlarda orta-ağır forma hirsutizm aşkar olunmuşdur.

Erkən reproduktiv dövrdə ümumi infantilizmi olan qızların reproduktiv orqanlarının exoqrafik göstəricilərinin nəticələri

Aparılan tədqiqatda erkən reproduktiv dövrdə ümumi infantilizmi (hipoqonadotrop hipoqonadizm) olan yeniyetmə və gənc qızlarda reproduktiv orqanların transabdominal ötürücü ilə USM müayinəsi aparılmışdır.

Təyin edilmişdir ki, ümumi infantilizmi (hipoqonadotrop hipoqonadizm) olan yeniyetmə və gənc qızlarda uşaqlığın uzunluğu ($3,9\pm 0,12$) sm, eni ($3,0\pm 0,15$) sm, ön-arxa ölçüsü ($2,3\pm 0,14$) sm, endometriyumun qalınlığı ($0,3\pm 0,02$) sm fizioloji göstəricilərlə müqayisədə statistik düüst dərəcədə aşağı olmuşdur ($P<0,05$). Qeyd etmək lazımdır ki, müayinə olan bu qızlarda yumurtalıqların uzunluğu, eni, qalınlığı, həcmi nəzərəcarpacaq dərəcədə aşağı olmuşdur ($P<0,05$).

Hipoqonadotrop hipoqonadizmi olan qızlarda 6 ay-1 il müddətində patogenetik müalicə aparılmışdır. Bu müalicə hormonal və qeyri-hormonal korreksiyadan ibarət olmuşdur. Hormonal müalicənin əsas məqsədi ilkin estrogen defisitinin bərpası olmuşdur.

Qeyri-hormonal müalicəyə qidanın tənzi, B, E, C qrupu vitaminoterapiya, adenizotrifosfat turşusu (ATF), fizioterapevtik müalicələr, iynərefleksoterapiya seansları, balneoterapiya, müalicəvi gimnastika, ginekoloji masaj olmuşdur.

Ümumi infantilizmin (hipoqonadotrop hipoqonadizmin) müalicəsinin əsas prinsipləri:

- Qadın cinsi hormonlarının defisitinin bərpası
- Pubertat dövrdə fiziki inkişafın stimulyasiyası
- İkincili cinsi əlamətlərin inkişafı
- Osteosintez proseslərinin aktivasiyası
- Tibbi və sosial problemlərin həlli
- Hamiləlik və uşaq doğmaq qabiliyyətinin yaradılması.

Erkən reproduktiv dövrdə hiperprolaktinemiya ($n=33$) olan yeniyetmə və gənc qızlarda kliniki, funksional, radioloji müayinələdən sonra təyin edilmişdir ki, hiperprolaktinemiyanın əsas səbəblərindən funksional (idiopatik) hiperprolaktinemiya ($n=29$) 87,9% və mikroprolaktinoma ($n=4$) 12,1% olmuşdur. Bütün xəstələrdə III nəsil dofaminergik preparat dostineks (kaberqolin)

təyin edilmişdir. Bu preparat 0,5-1 mq dozada 6-12 ay müddətində təyin edilmişdir. Müalicənin dinamikasında fiziki və cinsi inkişaf, prolaktinin səviyyəsi qiymətləndirilmişdir. Prolaktinin səviyyəsi fizioloji göstəricilərə qədər endikdə, müalicənin II mərhələsinə keçilmişdir və hormonal terapiya təyin edilmişdir. Cinsi inkişafı stimulə etmək üçün estrogen-hestogen kombinə olunmuş preparat təyin edilmişdir. Bu preparat 17β-estradiol 2 mq tərkibli və 10 mq didrogesteron olan Femaston 2/10 təyin edilmişdir. Hormonal müalicə 6 ay müddətində davam etmişdir. Müalicənin dinamikasında qeyri-hormonal antihomotoksik preparatlar da təyin olunmuşdur. Bu preparatlardan Ovarium Compozitum və Hormeel S istifadə edilmişdir. Antihomotoksik preparatlar 3 gündən 1, bir ampul əzələ daxili 15 inyeksiya vurulmuşdur və 6 aydan sonra müalicənin effektivliyi qiymətləndirilmişdir.

Hipotireodizmi olan yeniyetmə və gənc qızlara (n=21) endokrinoloqun nəzarəti altında Levotiroksin təyin edilmişdir. Bu preparat 1 kq-a 1,6 mkq olmaqla səhər acqarına yeməkdən 30 dəq qabaq 3 ay müddətində qəbul edilirdi. 3 aydan sonra antihomotoksik preparatlardan Ovarium Compozitum və Hormeel S 1 ampul 3 gündən 1 əzələ daxili 20 inyeksiya təyin edilmiş və müalicənin effektivliyi qiymətləndirilmişdir.

Hipoqonadotrop hipoponadizmin mənşəyindən asılı olmayaraq, ümumi möhkəmləndirici tədbirlər, dietoterapiya (kalorili qidaların bədən çəkisinə uyğun olaraq artırmaq və ya azaltmaq), fiziki və əqli gərginliyi azaltmaq, psixotrop preparatlar və antiepileptik preparatların dozasını tənzimləmək vacib olmuşdur.

Hipoqonadotrop hipoponadizmin digər səbəblərindən idmanla əlaqəli fiziki gərginlik (n=18) və sinir anoreksiyası olan yeniyetmə və gənc qızlarda (n=9) patogenetik müalicəni QnRh-ın analoqları ilə aparılmışdır. Bu preparatdan qonadoliberin impuls rejimində hər 90 dəq.-dən 1 dərialtı vurulmuşdur. Preparat sutkada 2 mq, həftədə 12 mq, 3 gecə olmaqla 6 həftə müddətində təyin edilmişdir.

Uşaqılıq və yumurtalıqların exoqrafik göstəriciləri müalicədən əvvəl analoji göstəricilərlə müqayisədə yüksək olmasına baxmayaraq, praktiki sağlam qızların analoji exoqrafik göstəricilərindən statistik dürüst dərəcədə aşağı olmuşdur (P<0,05).

Erkən reproduktiv dövrdə ümumi (hipoqonadotrop hipoqonadizm) infantilizmi olan yeniyetmə və gənc qızlarda uşaqlığın və yumurtalıqların exoqrafik göstəriciləri, praktiki sağlam qızların exoqrafik göstəricilərindən statistik dürüst dərəcədə aşağı olmuşdur ($P<0,05$).

Erkən reproduktiv dövrdə genital infantilizmi olan qızların reproduktiv orqanlarının exoqrafik göstəricilərinin nəticələri

Genital infantilizmi (hiperqonadotrop hipoqonadizm) olan yeniyetmə və gənc qızlarda uşaqlığın və hər iki yumurtalıqların exoqrafik göstəriciləri praktiki sağlam qızların analoji göstəricilərindən nəzərəcarpacaq dərəcədə aşağı olmuşdur ($P<0,05$).

Genital infantilizmi (hiperqonadotrop hipoqonadizm) olan yeniyetmə və gənc qızlara 5,3%, kliniki, laborator müayinələrdən sonra Femaston 2/10 olan preparatı 6 ay-1 il müddətdə təyin edilmişdir. Bu müddətdən sonra təkrar müayinə aparılmışdır. Aparılan patogenetik müalicədən sonra uşaqlığın və hər iki yumurtalıqların exoqrafik göstəricilərinin artması müşahidə edilir ($P<0,05$).

Eyni zamanda bu göstəricilər praktiki sağlam qızların göstəricilərindən statistik dürüst dərəcədə aşağı olmuşdur ($P<0,05$).

Erkən reproduktiv dövrdə normoqonadotrop hipoqonadizmi ($n=29$) olan yeniyetmə və gənc qızlarda uşaqlığın və yumurtalıqların exoqrafik göstəriciləri təyin edilmişdir.

Normoqonadotrop hipoqonadizmi olan yeniyetmə və gənc qızlarda uşaqlığın uzunluğu $5,9\pm 0,14$ sm, eni $5,1\pm 0,11$ sm praktiki sağlam qızların analoji göstəricilərindən əhəmiyyətli dərəcədə aşağı olmuşdur ($P<0,05$).

Uşaqlığın ön-arxa ölçüsü $3,6\pm 0,28$ sm, endometriyumun qalınlığı $0,61\pm 0,03$ sm, hər iki yumurtalıqların exoqrafik ölçüləri praktiki sağlam qızların exoqrafik göstəricilərindən fərqlənmirdi ($P>0,05$).

Normoqonadotrop hipoqonadizmi olan qızlarda müalicədən əvvəl mütləq olaraq yumurtalıqların vəziyyətini öyrənmək üçün (yumurtalıqların hormonal aktiv şişləri, anomal qonadlar, yalançı hermofroditizm və testikulyar feminizasiya inkar edilmişdir) diaqnostik laparoskopiya aparılmışdır. II mərhələdə minimal dozada 3 ay müddətində estrogen (mikrofolin, estrofem) və Dufaston 3 ay

müddətdə təyin edilmişdir və yaxud bu xəstələrə kombinə olunmuş oral kontraseptiv (Yarina) 21 gün olmaqla, aybaşının 5-ci günündən 26-cı gününə kimi 6 ay-1 il müddətdə təyin edilmişdir. Bu qızlara eyni zamanda fizioterapiya, elektrorefleksoterapiya təyin edilmişdir. Müalicənin dinamikasında fiziki və cinsi inkişafın xüsusiyyətləri transabdominal ötürücü ilə (USM), hormonal, karbohidrat mübadiləsinin dəyişmə xüsusiyyətləri öyrənilmişdir.

Genital infantilizmi (hiperqonadotrop hipoqonadizm) olan yeniyetmə və gənc qızlarda uşaqlığın və hər iki yumurtalıqların exoqrafik göstəriciləri praktiki sağlam qızların exoqrafik göstəricilərindən statistik dürüst dərəcədə aşağı olmuşdur.

Aparılan patogenetik müalicə nəticəsində hiperqonadotrop hipoqonadizmi olan yeniyetmə və gənc qızlarda uşaqlıq və hər iki yumurtalıqların exoqrafik göstəricilərinin artması müşahidə edilir, eyni zamanda bu göstəricilər praktik sağlam qızların göstəricilərindən aşağı olmuşdur ($P < 0,05$).

Normoqonadotrop hipoqonadizmi olan qızlarda uşaqlığın uzunluğu və eni statistik dürüst dərəcədə aşağı təyin edilmişdir. Digər göstəricilər isə praktiki sağlam qızların analoji göstəricilərinə uyğun olunmuşdur.

Aparılan patogenetik müalicə nəticəsində uşaqlığın bütün ölçüləri və hər iki yumurtalıqların exoqrafik göstəriciləri praktiki sağlam qızların ölçülərindən fərqlənmirdilər ($P > 0,05$).

Erkən reproduktiv dövrdə ümumi və genital infantilizmi olan qızlarda qalxanabənzər vəzin exoqrafik göstəriciləri

Aparılan tədqiqatda 68 ümumi və genital infantilizmi olan qızlarda qalxanabənzər vəzinin ultrasəs müayinəsi aparılmışdır. Ultrasəs müayinəsində sağ və sol paycıqlarının uzunluğu, eni, qalınlığı, həcmi və istmusun uzunluğu ölçülmüşdür.

Erkən reproduktiv dövrdə hipoqonadotrop hipoqonadizmi olan qızların hiperqonadotrop hipoqonadizmi olan qızlarla qalxanabənzər vəzinin exoqrafik göstəricilərinin müqayisəsi zamanı sağ və sol paycığın uzunluğunun statistik dürüst dərəcədə azalması, hər iki paycığın eninin, qalınlığının nəzərəcarpacaq dərəcədə artması və sol paycığın həcmnin artması müşahidə edilir ($P < 0,05$).

Hiperqonadotrop hipoqonadizmi olan yeniyetmə və gənc qızlarda sağ və sol paycığın uzunluğunun artması, eninin, qalınlığının nəzərəcarpacaq dərəcədə azalması və sol paycığın həcmnin azalması müşahidə edilir ($P<0,05$).

Normoqonadotrop hipoqonadizmi olan qızların hipoqonadotrop hipoqonadizmi olan qızlarla qalxanabənzər vəzinin exoqrafik göstəricilərinin müqayisəsində sağ paycığın qalınlığının, sol paycığın uzunluğunun artması müşahidə edilir.

Beləliklə, ümumi infantilizmin hipoqonadotrop hipoqonadizm formasında qalxanabənzər vəzinin sağ və sol paycığının eninin, qalınlığının statistik dürüst dərəcədə artması müşahidə edilir. Bu da hipoqonadotrop hipoqonadizmin səbəblərindən 18,6%-da hipoti-reodizm, 9,7%-da hipertireodizmlə əlaqələndirmək olar.

Erkən reproduktiv dövrdə ümumi infantilizmi (hipoqonadotrop hipoqonadizm) olan qızlarda hormonların dəyişmə xüsusiyyətləri, patogenetik müalicənin effektivliyi

Aparılan tədqiqatda müxtəlif mənşəli ümumi infantilizmi (hipoqonadotrop hipoqonadizm) olan yeniyetmə və gənc qızlarda hipotalamus-hipofiz-tireoid-böyrəküstü vəz-yumurtalığın hormonları təyin edilmişdir.

Ümumi infantilizmi olan yeniyetmə və gənc qızlarda FSH $2,53\pm 0,4$ mİU/ml, LH $2,0\pm 0,23$ mİU/ml, E₂ $28,44\pm 1,1$ pg/ml statistik dürüst dərəcədə aşağı olmuşdur ($P<0,05$). Eyni zamanda Prl ($16,4\pm 0,62$ ng/ml) və T_{4sərbəst}-in ($1,35\pm 0,04$ ng/ml) miqdarı nəzərəcarpacaq dərəcədə yüksək olmuşdur.

Qeyd etmək lazımdır ki, K ($143\pm 15,2$ ng/ml), TSH ($2,16\pm 0,26$ mİU/ml), 17-OPH ($0,35\pm 0,02$ ng/ml), DHEA-S ($2,37\pm 0,33$ pg/ml), T_{ümumi}-nin ($1,13\pm 0,25$ ng/ml) artmasına baxmayaraq, praktiki sağlam yeniyetmə qızların anoloji göstəricilərindən əhəmiyyətli dərəcədə fərqlənməmişdir ($P>0,05$).

Aparılan patogenetik müalicədən sonra ümumi infantilizmi (hipoqonadotrop hipoqonadizm) olan yeniyetmə və gənc qızlarda hormonların səviyyəsi praktiki sağlam qızların hormonlarının səviyyəsindən fərqlənmirdilər ($P>0,05$). Bu da aparılan müalicənin effektivliyini əks etdirir.

Erkən reproduktiv dövrdə genital infantilizmi (hiper-, normoqonadotrop hipoqonadizm) olan qızlarda hormonların dəyişmə xüsusiyyətləri, patogenetik müalicənin effektivliyi

Aparılan tədqiqatda genital infantilizmi (hiperqonadotrop hipoqonadizm) olan yeniyetmə və gənc qızlarda hipotalamus-hipofiz-tireoid-böyrəküstü vəz-yumurtalığın hormonları təyin edilmişdir.

Hiperqonadotrop hipoqonadizmi olan yeniyetmə və gənc qızlarda qonadotrop hormonlardan, o cümlədən FSH ($42,7 \pm 4,78$ mIU/ml), LH ($21,14 \pm 1,6$ mIU/ml), Prl ($20,96 \pm 1,32$ ng/ml), TSH-ın ($3,53 \pm 0,51$) mIU/ml statistik dürüst dərəcədə yüksək olması, DHEA-S ($2,84 \pm 0,35$ pg/ml), K ($324,9 \pm 16,87$ ng/ml), T_{ümumi}-nin ($3,46 \pm 0,5$ ng/ml) nəzərəcarpacaq dərəcədə yüksək olması, E₂-nin ($28,16 \pm 1,71$ pg/ml) az miqdarda olması müşahidə edilir ($P < 0,05$).

Aparılan patogenetik müalicədən sonra qonadotrop hormonların və böyrəküstü vəzin hormonlarının statistik dürüst dərəcədə azalması, E₂-nin artması təyin edilir ($P < 0,05$).

Genital infantilizmi (hiperqonadotrop hipoqonadizm) olan yeniyetmə və gənc qızlarda patogenetik müalicə nəticəsində təyin edilən hormonlar praktiki sağlam qızların analoji göstəricilərindən fərqlənmirdilər ($P > 0,05$). Bu da aparılan kompleks hormonal terapiyanın effektivliyini əks edir.

Aparılan tədqiqatda erkən reproduktiv dövrdə normoqonadotrop hipoqonadizmi olan qızlarda hormonların nəticələri təyin edilmişdir.

Erkən reproduktiv dövrdə normoqonadotrop hipoqonadizmi olan yeniyetmə və gənc qızlarda prolaktinin, testosteronun artması, E₂-nin isə aşağı səviyyədə olması müşahidə edilir ($P < 0,05$). Aparılan patogenetik müalicədən sonra hormonların nəticələri praktiki sağlam gənc qızların nəticələrinə uyğun olmuşdur ($P > 0,05$).

Erkən reproduktiv dövrdə ümumi və genital infantilizmi olan qızlarda karbohidrat mübadiləsinin dəyişmə xüsusiyyətləri

Tədqiqatda 45 müxtəlif mənşəli hipoqonadotrop hipoqonadizmi olan yeniyetmə və gənc qızlarda karbohidrat mübadiləsinin göstəriciləri müəyyən edilmişdir.

Ümumi infantilizmi (hipoqonadotrop hipoqonadizm) olan qızlarda insulinrezistentliyə meyillik qeyd olunur. Bu da özünü HOMA indeksinin ($4,21 \pm 0,13$) əhəmiyyətli dərəcədə artması ilə biruzə verir.

Genital infantilizmin hiperqonadotrop hipoqonadizm forması olan yeniyetmə və gənc qızlarda insulinrezistentlik özünü insulinin ($19,79 \pm 0,76$ uIU/ml), HOMA indeksinin ($4,85 \pm 0,36$) artması ilə, KARO əmsalının ($0,28 \pm 0,02$) azalması ilə göstərir.

Erkən reproduktiv dövrdə genital infantilizmi (normoqonadotrop hipoqonadizm) olan qızlarda karbohidrat mübadiləsinin göstəricilərinin nəticələri ölçülmüşdür.

Genital infantilizmi (normoqonadotrop hipoqonadizm) olan yeniyetmə və gənc qızlarda karbohidrat mübadiləsinin göstəriciləri praktiki sağlam qızların analoji göstəricilərindən fərqlənmirdilər ($P > 0,05$).

Erkən reproduktiv dövrdə ümumi və genital infantilizmi olan qızlarda genetik müayinənin nəticələri

Aparılan tədqiqatda erkən reproduktiv dövrdə 76 ümumi və genital infantilizmi olan qızlarda genetik müayinə aparılmışdır.

Genetik müayinədə müayinə olunan qızlarda kariotip təyin edilmişdir.

Aparılan tədqiqat nəticəsində müəyyən edilmişdir ki, 3 (3,9%) qadında Şerşevski-Terner sindroma aid xromosomların quruluşu 45X0, 4 (5,3%) qadında kariotip 46XY Svayer sindromu, 69 (90,8%) qızlarda isə normal kariotip təyin edilmişdir.

Bu xəstədə 3 əlamət, o cümlədən alçaq boy, qonadaların disgeneziası və müxtəlif orqanların anomaliyaları təyin edilmişdir. Bu qızlarda sümük displaziyası, onurğa sütununun hipoplaziyası, skolioza və kifoza meyillik, dirsək və diz sümüklərinin valqus ayrılığı xarakterikdir.

Mikroqnatıya (alt çənənin kiçik olması), yüksək qotik damaq, dişlərin anomaliyası təyin edilmişdir. Bu qızlarda qısa enli boyun, qanadabənzər büküşün olması (sfinks boynu) təyin edilirdi. Eyni zamanda bu qızlarda məmə giləsinin aralı yerləşməsi (hipertelorizm), qıfabənzər döş qəfəsi müəyyən edilirdi.

3 qızın ikisində gözlərin anomaliyası, o cümlədən çəpgözlük, nistaqm, epikantın olması, bir qızda isə göz qapağının hissəvi sallanması (yarımqtoz) müşahidə edilirdi. 4 qızda genetik müayinə nəticəsində 46XY kariotip təyin edilmişdir. Təmiz formalı qonad disgeneziyasında (Svayer sindromu) ikincili cinsi əlamətlərin, o cümlədən süd vəzilərinin inkişafdan qalması, qoltuqaqaltı və qasıqüstü nahiyədə tüklənmənin aşağı dərəcədə olması, USM-də uşaqlığın exoqrafik ölçülərinin azalması, interseksual bədən tipi, endometriumun atrofiyası, xarici cinsiyyət orqanlarının və klitorun inkişafdan qalması müşahidə edilir.

Ümumi və genital infantilizmi olan yeniyetmə və gənc qızlarda genetik tədqiqata görə 90,8%-də normal kariotip, 9,2%-də kariotipin patologiyası, o cümlədən 3,9%-də Şerşevski-Terner sindromu (45XO), 5,3%-də Svayer sindromu (46XY) təyin edilmişdir.

Erkən reproduktiv dövrdə ümumi və genital infantilizmi olan qızlarda vitamin D-nin dəyişmə xüsusiyyətləri

Ümumi və genital infantilizmi olan yeniyetmə və gənc qızlarda vitamin D-nin dəyişmə xüsusiyyətləri cədvəl 3-də təqdim edilir.

Cədvəl 3.

Erkən reproduktiv dövrdə ümumi və genital infantilizmi olan qızlarda müalicədən əvvəl vit D-nin dəyişmə xüsusiyyətləri

Müayinə qrupları (n=70)	Müalicədən əvvəl	Müqayisə qrupu, n=30	P
Ümumi infantilizm (hipoqonadotrop hipoponadizm) (n=33), ng/ml	12,02±0,82 (3,79-22,2)	21,6±2,53 (12,53-31,78)	<0,05
Genital infantilizm (hiperqonadotrop hipoponadizm) (n=8), ng/ml	15,27±2,1 (6,27-25)	21,6±2,53 (12,53-31,78)	>0,05
Genital infantilizm (normoqonadotrop hipoponadizm) (n=29), ng/ml	14,29±0,87 (3,36-23,3)	21,6±2,53 (12,53-31,78)	<0,05

Ümumi (hipoqonadotrop hipoponadizm) və genital infantilizmi (hiper-,normoqonadotrop hipoponadizm) olan qızlarda vitamin D nin defisiti aşkar olunur. Bu da erkən reproduktiv dövrdə ümumi və

genital infantilizmin patogenezində mühüm əhəmiyyət kəsb edir.

Ümumi və genital infantilizmi olan yeniyetmə və gənc qızlarda aparılan patogenetik müalicənin effektivliyi vitamin D-nin statistik dürüst dərəcədə artması ilə özünü birüzə verir ($P < 0,05$).

Beləliklə, ümumi və genital infantilizmin patogenezində vitamin D-nin çatışmazlığı mühüm əhəmiyyət kəsb edir. Aparılan patogenetik müalicə nəticəsində vitamin D-nin statistik dürüst dərəcədə artması müşahidə edilir ($P < 0,05$).

NƏTİCƏLƏR

1. Erkən reproduktiv dövrdə ümumi infantilizmin (hipoqonadotrop hipoqonadizm) rastgəlmə tezliyi 75,3%, genital infantilizmin rastgəlmə tezliyi 24,7% təyin edilir. Ümumi infantilizmin səbəblərindən 29,2%-də hiperprolaktinemiya, 18,6%-də hipotireodizm, 15,9%-də idmanla əlaqəli fiziki gərginlik, 13,3%-də xroniki stress yüksək tezliklə təyin edilir. Genital infantilizmin (normoqonadotrop hipoqonadizm) səbəblərindən 18% xəstələrdə uşaqlığın müxtəlif dərəcəli hipoplaziyası qeyd olunur. Genital infantilizmin hiperqonadotrop hipoqonadizm formasında 2,7%-də qonadların disgeneziyasının təmiz forması, 2%-də isə qonadların disgeneziyasının tipik forması aşkar olunur [1, 5, 12].

2. Erkən reproduktiv dövrdə ümumi infantilizmi (hipoqonadotrop hipoqonadizm) olan qızlarda boyun ($1,46 \pm 0,06$ m), çəkinin ($51,54 \pm 0,19$ kq), qolların açılmış vəziyyətdə məsafəsi ($1,51 \pm 0,02$ m), çiyinlərin eni ($34,25 \pm 0,12$ sm), aşağı ətrafların uzunluğu ($85,1 \pm 0,13$ sm) və çanağın xarici ölçülərinin statistik dürüst dərəcədə azalması təyin edilir, bu da ümumi infantilizmi (hipoqonadotrop hipoqonadizm) olan qızlarda fiziki inkişaf ləngiməsini əks edir. Genital infantilizmi (hiper-, normoqonadotrop hipoqonadizm) olan qızlarda fiziki inkişafın göstəriciləri praktiki sağlam qızların göstəricilərinə uyğundur.

Erkən reproduktiv dövrdə ümumi infantilizmi (hipoqonadotrop hipoqonadizm) olan yeniyetmə və gənc qızlarda II-li cinsi əlamətlərdən: süd vəzilərinin, qoltuqaltı və qasıqüstü tüklənmənin nəzərəcərpacaq dərəcədə inkişafdan ləngiməsi, hirsud rəqəm

8,12±0,13 bal təyin edilir, bu da mülayim hirsutizmi əks edir. Genital infantilizmi (normoqonadotrop hipoqonadizm) olan qızlarda II-li cinsi əlamətlərin inkişafı, hirsud rəqəmi 6,18±0,16 bal praktiki sağlam qızların inkişafına uyğundur. Genital infantilizmi (hiperqonadotrop hipoqonadizm) olan qızlarda süd vəzilərinin inkişafdan qalması, qoltuqaltı və qasıqüstü tüklənmənin artması təyin edilir. Hirsud rəqəmi 15,9±0,18 bal olunur, bu da orta-ağır hirsutizmi əks etdirir [2, 10, 14].

3. Erkən reproduktiv dövrdə ümumi (hipoqonadotrop hipoqonadizm) və genital infantilizmin hiperqonadotrop hipoqonadizm formasında uşaqlığın və hər 2 yumurtalıqların exoqrafik göstəriciləri praktiki sağlam qızların exoqrafik göstəricilərindən nəzərəcarpacaq dərəcədə aşağıdır.

Genital infantilizmin normoqonadotrop hipoqonadizm forması olan qızlarda uşaqlığın uzunluğunun, eninin exoqrafik göstəriciləri sağlam qızların analoji göstəricilərindən statistik dürüst dərəcədə aşağı, uşaqlığın ön-arxa ölçüsü, endometriumun qalınlığı və hər 2 yumurtalıqların exoqrafik göstəriciləri praktik sağlam qızların exoqrafik göstəricələrinə uyğundur [3, 13].

4. Erkən reproduktiv dövrdə ümumi infantilizmi (hipoqonadotrop hipoqonadizm) olan qızlarda follikulostimulədicisi (2,53±0,4 mİU/ml), lüteinləşdirici hormonların (2,0±0,23 mİU/ml), estradiolun (28,44±1,1pg/ml) statistik dürüst dərəcədə azalması, prolaktin (16,4±0,62 ng/ml), sərbəst tiroksinin (1,35±0,04 ng/dl) artması müşahidə edilir (P<0,05) [6, 11].

5. Genital infantilizmin hiperqonadotrop hipoqonadizm formasında qızlarda follikulstimulədicisi (42,7±4,78 mİU/ml), lüteinləşdirici (21,14±1,6 mİU/ml), prolaktin (20,96±1,32 ng/ml), tireostimulədicisi hormon (3,53±0,51 mİU/ml), dehidroepiandrosteron-sulfatın (2,84±0,35 pg/ml), kortizol (324,9±16,87 ng/ml), testosteronun (3,46±0,5 ng/ml) statistik dürüst dərəcədə artması, estradiolun (28,16±1,71 pg/ml) isə aşağı miqdarda olması müşahidə edilir. Normoqonadotrop hipoqonadizmi olan qızlarda prolaktinin (16,72±0,44 ng/ml), testosteronun (3,25±0,25 ng/ml) artması, estradiolun (43,1±1,56 pg/ml) isə aşağı səviyyədə olması müşahidə edilir [4].

6. Erkən reproduktiv dövrdə ümumi infantilizmi (hipoqonadotrop hiponadizm) olan qızlarda HOMA indeksinin ($4,21 \pm 0,13$) əhəmiyyətli dərəcədə artması təyin edilir. Genital infantilizmin hiperqonadotrop hiponadizm formasında insulinin acqarına ($19,79 \pm 0,76$ uIU/ml), HOMA indeksinin ($4,85 \pm 0,36$) statistik dürüst dərəcədə artması, KARO indeksinin ($0,28 \pm 0,02$) azalması ilə özünü biruzə verir, bu da insulinrezistentliyə meyilliyi əks edir [8].

7. Ümumi və genital infantilizmi olan qızlarda genetik müayinə nəticəsində 90,8%-də normal kariotip qeyd edilir. Kariotipin patologiyası 9,2%-də qeyd olunur, bunlardan 3,9%-də Şerşevski-Terner sindromu xromosom quruluşu (45X0), 5,3%-də Svayer sindromu (46XY) qeyd olunur [7].

8. Erkən reproduktiv dövrdə ümumi infantilizmi (hipoqonadotrop hiponadizm) olan qızlarda vitamin D-nin səviyyəsi $12,02 \pm 0,82$ ng/ml, genital infantilizmi (hiperqonadotrop hiponadizm) olan qızlarda – $15,27 \pm 2,1$ ng/ml, genital infantilizmin normonadotrop hiponadizm forması olan qızlarda isə $14,29 \pm 0,87$ ng/ml təyin edilir ki, bu da ümumi və genital infantilizmin patogenezinə vitamin D-nin çatışmazlığının mühüm əhəmiyyət kəsb etdiyini göstərir [9].

PRAKTİKİ TÖVSIYƏLƏR

1. Vaxtından qabaq doğuşdan, ana bətnində müxtəlif mamalıq və ekstragenital patologiyalar nəticəsində dölün bətn daxili inkişaf ləngiməsi, xroniki somatik xəstəkləri, cinsiyyət orqanlarının xroniki iltihabı xəstəlikləri olan qızlar ümumi və genital infantilizmə risk amilləri kimi qeyd etmək lazımdır.

2. Pubertat dövrdə fiziki və cinsi inkişafın ləngiməsinin əlamətləri vaxtında aşkar olunmalı və klinik-diaqnostik müayinələrədən sonra, patogenetik müalicə aparılmalıdır.

3. Erkən reproduktiv dövrdə ümumi və genital infantilizmi olan qızlarda reproduktiv orqanlarının vəziyyətini öyrənmək üçün (uşaqlığın anadangəlmə qüsurları, yumurtalıqların hormonal aktiv şişləri, yalançı hermofroditizm, qonadların disgeneziyası, testikulyar femini-

zasiya) diaqnostik laparoskopıyanın aparılması məqsədə uyğundur.

4. Erkən reproduktiv dövrdə ümumi və genital infantilizmi olan qızlarda reproduktiv orqanlarının exoqrafik müayinəsi, hipotalamus-hipofiz-böyrəküstü vəz-yumurtalıq sisteminin hormonları, karbohidrat mübadiləsinin göstəriciləri, vitamin D-nin və genetik müayinənin aparılması vacibdir.

DİSSERTASIYANIN MÖVZUSU ÜZRƏ DƏRC OLUNMUŞ ELMİ ƏSƏRLƏRİN SİYAHISI

1. Həsənli G.Q., Əliyeva E.M., Axundova N.E. Erkən reproduktiv dövrdə yeniyetmə qızlarda ümumi infantilizmin klinik-diaqnostik xüsusiyyətlərinin müasir aspektləri // Azərbaycan təbabətinin müasir nailiyyətləri, 2019, №4, s.171-174. ISSN: 2073-2651.
2. Həsənli G.Q., Əliyeva E.M., Qurbanova F.A., Axundova N.E., Əhmədzadə V.Ə. Erkən reproduktiv dövrdə ümumi və genital infantilizm olan yeniyetmə və gənc qızların fiziki inkişafının xüsusiyyətləri // Sağlamlıq, Bakı, 2020, cild 26, №6, s. 81-86.
3. Həsənli G.Q., Əliyeva E.M., Bayramova E.V., Əmiraslanova Ş.Z. Vəliyeva S.S. Erkən reproduktiv dövrdə ümumi infantilizmi (hipoqonadotrop hiponadizm) olan yeniyetmə və gənc qızların reproduktiv orqanlarının exoqrafik xüsusiyyətləri // Müasir ginekologiya və perinatologıyanın aktual məsələləri, Bakı, 2021, №1, cild 8, s. 23-27. ISSN 2411-3956.
4. Həsənli G.Q., Əliyeva E.M., Axundova N.E., Həsənova N.N. Baxşəliyev F.M. Erkən reproduktiv dövrdə ümumi və genital infantilizmi olan yeniyetmə və gənc qızlarda patogenetik müalicənin effektivliyi // Azərbaycan Təbabətinin Müasir Nailiyyətləri, Bakı, 2021, №1, s. 129-134 ISSN 2073-2651.
5. Həsənli G.Q. Erkən reproduktiv dövrdə yeniyetmə və gənc qızlarda ümumi və genital infantilizmin rastgəlmə tezliyi // The First International Scientific – Practical Virtual Conference “Clinical Endocrinology and Endocrine System Disease: Prognosis, Achievement and Challenges” Izmir, Turkey, february

05-06, 2021, p. 25-26

6. Həsənli G.Q. Erkən reproduktiv dövrdə ümumi infantilizmi olan yeniyetmə və gənc qızlarda hipotalamus-hipofiz-tireoid-böyrəküstü vəzi-yumurtalıq sisteminin hormonlarının dəyişmə xüsusiyyətləri və patogenetik müalicənin effektivliyi // Sağlamlıq, Bakı, 2021, №1cild27, s. 71-76. ISSN- 2706-6614
7. Həsənli G.Q., Axundova N.E., Bayramova E.V. və b. Erkən reproduktiv dövrdə ümumi və genital infantilizmin yaranmasında genetik anomaliyaların əhəmiyyəti // Azərbaycan təbabətinin müasir nailiyyətləri, 2021, № 2 , S 79-83. İSSN 2073-2651.
8. Həsənli G.Q., Əliyeva E.M., Axundova N.E. və b.Erkən reproduktiv dövrdə ümumi və genital infantilizmi olan yeniyetmə və gənc qızlarda karbohidrat mübadiləsinin dəyişmə xüsusiyyətləri // Müasir ginekologiya və perinatologiyanın aktual məsələləri, Bakı, 2021 №2, cild 8,s 37-41. ISSN 2411-3956.
9. Həsənli G.Q., Məmmədova S.Ş., Bayramova E.V., Baxşəliyev F.M.Erkən reproduktiv dövrdə ümumi və genital infantilizmi olan yeniyetmə və gənc qızlarda vitamin D-nin dəyişmə xüsusiyyətləri // Müasir ginekologiya və perinatologiyanın aktual məsələləri, Bakı, 2021, №3, cild 8, s. 40-43. ISSN 2411-3956.
10. Гасанлы Г.Г. Особенности полового развития девушек с общим и генитальным инфантилизмом в раннем репродуктивном периоде // Украинский журнал перинатология и педиатрия. Киев, 2021, с. 17-21 ISSN: 2706-8757
11. Гасанлы Г.Г., Ахундова Н.Э., Алиева Э.М. и др. Особенности изменения гормонов у девушек с генитальным инфантилизмом (гипер-, нормогонадотропным гипогонадизмом) в раннем репродуктивном периоде // Интернаука. Сборник статей по материалам XLVI международной научно-практической конференции. Москва, 2021, с.8-15 ISSN:2541-9854.
12. Гасанлы Г.Г., Алиева Э.М., Мустафаева И.Р.и др.Причины и распространенность инфантилизма у девочек-подростков и девушек в раннем репродуктивном периоде // Медицинские новости, 2021, №3, вып. 318, с. 76-79.ISSN: 2076-4812.

13. Həsənlı G.Q. Bakı şəhərində erkən reproduktiv dövrdə ümumi və genital infantilizmi olan qızlarda qalxanabənzər vəzin exoqrafik göstəriciləri // Azərbaycan Respublikasında “ŞUŞA İLİ” nə həsr olunmuş “Təbabətin aktual problemləri-2022” mövzusunda beynəlxalq elmi-praktiki konfransın materialları. – Bakı: 24-25 may, – 2022. – s. 41.
14. Həsənlı G.Q. Bakı şəhərində erkən reproduktiv dövrdə ümumi infantilizmi olan qızlarda cinsi inkişafın xüsusiyyətləri // Azərbaycan Respublikasında “ŞUŞA İLİ” nə həsr olunmuş “Təbabətin aktual problemləri-2022” mövzusunda beynəlxalq elmi-praktiki konfransın materialları. – Bakı: 24-25 may, – 2022. – s. 39.

Dissertasiyanın müdafiəsi ____ _____ 2022-ci il tarixində saat ____ Azərbaycan Tibb Universitetinin nəzdində fəaliyyət göstərən ED 2.06 Disserasiya şurasının iclasında keçiriləcək

Ünvan: AZ 1022, Bakı şəhəri, Ənvər Qasımzadə küçəsi 14, Azərbaycan Tibb Universitetinin iclas zalı.

Dissertasiya işi ilə Azərbaycan Tibb Universitetinin kitabxanasında tanış olmaq mümkündür.

Dissertasiya və avtoreferatın elektron versiyaları Azərbaycan Tibb Universitetinin rəsmi internet saytında yerləşdirilmişdir.

Avtoreferat ____ _____ 2022-ci il tarixində zəruri ünvanlara göndərilmişdir.

Çapa imzalanıb: 20.09.2022

Kağızın formatı: 60x84 1/16

Həcm: 40735 işarə

Tiraj: 70